Aus der dermatologischen Abteilung der medizinischen Klinik zu Basel.

ÜBER EINE NEUE, DURCH MASTIGOCLADIUM HERVORGERUFENE DERMATOMYKOSE

INAUGURAL-DISSERTATION
ZUR ERLANGUNG DER DOKTORWÜRDE
DER
HOHEN MEDIZINISCHEN FAKULTÄT
DER
UNIVERSITÄT BASEL
VORGELEGT VON

ADOLF VISCHER
MED. PRACT.

BASEL 1911
Vereinigte Kunstanstalten und Buchdruckereien „Frobenius" A.-G.

Aus der dermatologischen Abteilung der medizinischen
Klinik zu Basel.

ÜBER EINE NEUE, DURCH MASTIGOCLADIUM HERVORGERUFENE DERMATOMYKOSE

○○○○○○:○

INAUGURAL-DISSERTATION
ZUR ERLANGUNG DER DOKTORWÜRDE
DER
HOHEN MEDIZINISCHEN FAKULTÄT
DER
UNIVERSITÄT BASEL
VORGELEGT VON

ADOLF VISCHER
MED. PRACT.

BASEL 1911
Vereinigte Kunstanstalten und Buchdruckereien „Frobenius“ A.-G.

Genehmigt von der medizinischen Fakultät
auf Antrag von
Prof. Dr. Gerhardt

Literaturverzeichnis.

De Beurmann & Gougerot: Les Mycoses, Paris. Librairie Baillère.

De Beurmann & Gougerot: Les Sporotrichoses hypodermiques. Annales de Dermatologie 1906.

De Beurmann & Gougerot: Comparaison des Sporotrichoses et des Infections cocciennes. Annales de Dermatologie 1909.

De Beurmann, Gougerot & Vaucher: La Sporotrichose osseuse. Revue de Chirurgie Avril 1909.

Bruno Bloch: Die Sporotrichose. Beiheft 8/9 1909 zur Medizin. Klinik.

G. Arndt: Beiträge zur Kenntnis der Sporotrichose. Dermatolog. Zeitschrift Band XVII.

Fage. Frothingham & Paige: Sporothrix und Epizootie Lymphangitis. Journal of Medical Research. vol. XXIII. 1.

Gougerot & Caraven: Hemisporose humaine. Revue de Chirurgie Dez. 1909.

De Beurmann & Gougerot: Eine neue Mykose: Die Hemisporose. Archiv für Dermatologie und Syphilis. 1910.

E. Bodin: Les Champignons Parasites de l'homme. Paris, Maison, éditeur.

Einleitung.

Noch bis vor kurzer Zeit hatten die Krankheiten, deren Erreger Spross- und Fadenpilze sind, nur eine untergeordnete Bedeutung. Einzig die Aktinomykose machte davon eine Ausnahme, da sie seit relativ längerer Zeit schon bekannt und studiert war. Die Blastomykosen und Aspergillosen fanden wenig Interesse, trotz der Arbeiten französischer und amerikanischer Forscher. Man hielt die Mykosen für sehr seltene Erscheinungen; auch war die Kenntnis der pathogenen Faden- und Sprosspilze eine geringe, sodass darüber sehr unklare Vorstellungen herrschen konnten. So kam es, dass die Beobachtungen von verschiedenen Sporotrichumarten durch Schenk 1898, de Beurmann 1903 und durch Dor 1906 nicht beachtet wurden.

Sporotrichose.

Erst die Untersuchung de Beurmann's und Gougerots von 1906 über die Sporotrichose haben die allgemeine Aufmerksamkeit auf diese Krankheitsgruppe gelenkt. An der Hand eigener Beobachtungen, die im ganzen vier Fälle betrafen, gaben die beiden Forscher ein gut umschriebenes klinisches Bild der Erkrankung und eine anatomisch-pathologische Beschreibung der Gewebsveränderungen, legten die kulturellen und morphologischen Eigenschaften des Erregers klar; ebenso war es ihnen gelungen, die Uebertragbarkeit der Krankheit auf Tiere zu beweisen. Dank dieser grundlegenden Arbeiten kann behauptet werden, dass die Sporotrichose zu den bestbekannten und gründlichst studierten Infektionskrankheiten gehört. — Auch die Untersuchungsmethoden de Beurmann's und Gougerots sind für das Studium der Mykosen geradezu grundlegend geworden. Die Ergebnisse ihrer Untersuchungen wurden in der Folgezeit von

zahlreichen Forschern bestätigt und zwar stammen die weitern Beobachtungen von Sporotrichosefällen aus verschiedenen Ländern der Erde ; wir nennen hier neben Europa noch Südamerika (Die Beobachtungen von Ratten- und Menschensporotrichose durch Lutz und Splendore in Brasilien) und Madagaskar (Beobachtung von Carages). Bis zum Jahre 1909 waren über hundert Fälle publiziert: ein Beweis der relativen Häufigkeit der Erkrankung. Bald erfolgte auch die Entdeckung von Sporotrichum Beurmanni als Saprophyten in der Natur: es gelang nämlich Gougerot, den Pilz an Gräsern zu finden und zwar in einer von Menschen nicht bewohnten Gegend am Montblancmassiv ; das Vorkommen auf Gräsern zeigt, dass die Infektion vielleicht auf ähnliche Weise wie bei Aktinomyces erfolgt.

In vielen Fällen, die man früher ohne weiteres für Tuberkulose oder Syphilis angesehen hätte, begann man nunmehr nach Pilzen zu fahnden und wo es gelang, eine Sporotrichose festzustellen, war es zum Wohle der Patienten, die bis dahin die Folgen einer irrigen Diagnose, einer falschen Prognose und einer schlechten Behandlung getragen hatten. De Beurmann hatte nämlich als souveränes Mittel gegen die Sporotrichose das Jodkali empfohlen. So wurden die Kliniker dazu gebracht, den Mykosen mehr Beachtung zu schenken, als dies früher geschah.

Aber auch für die Parasitologie war das Bekanntwerden von Sporotrichum bedeutungsvoll ; dessen Entdecker hatten nämlich gleich auf die grosse Wahrscheinlichkeit hingewiesen, dass es gelingen werde, weitere pathogene Pilzarten zu entdecken, sobald man anfange, systematisch bei unklaren Fällen an die Möglichkeit einer Mykose zu denken. Diese Vermutung erwies sich auch bald als richtig: So entdeckten auf der Suche nach Sporotrichum Beurmanni Ravaut und Pinoy die Diskomykose Thibierges, fanden Gougerot und Garaven die Hemisporose, de Beurmann, Gougerot und Vaucher eine Oidiomykose, deren Erreger ein neuer Pilz Oidium cutaneum war.

Hemisporose.

Die Entdeckung der Hemisporose und ihres Erregers Hemispora stellata ist so lehrreich, dass wir sie in ihren einzelnen Phasen kurz beschreiben wollen. Ein Patient litt an einer entzündlichen Affektion der Tibia, welche einer Periostitis syphilitica sehr ähnlich sah und als solche diagnostiziert wurde; da aber die Affektion trotz einer intensiven Quecksilberkur weitere Fortschritte machte, begann man die Diagnose Syphilis in Zweifel zu ziehen. Man dachte eine Zeit lang an das Wiederaufflackern eines bis dahin latenten Typhusherdes, verwarf diese Diagnose aber wieder, da seit dem überstandenen Typhus schon 20 Jahre verflossen waren. Per exclusionem kam man schliesslich auf den Gedanken an Sporotrichose. Der Knochen wurde vom Chirurgen eröffnet und unter Wahrung der Asepsis wurden mit dem Eiter verschiedene Nährböden geimpft. Auf allen entwickelten sich in einiger Zeit reine Kulturen, die vom Botaniker als solche von Hemispora stellata angesprochen wurden. Das Serum des Patienten agglutinierte seine eigenen Kulturen und fixierte energisch das Komplement in Gegenwart der eigenen Kultur. Dadurch war die pathogene und spezifische Rolle des gezüchteten Pilzes zur Evidenz bewiesen. Zwar gelang es nicht, den Pilz im Eiter selbst zu finden; doch auch bei der Sporotrichose gelingt dieser Nachweis nicht. Die Ueberimpfung auf Tiere gelang nur erst mit Mühe nach vielen vergeblichen Versuchen.

Einen weiteren Fall von Hemisporose teilten de Beurmann, Clair und Gougerot mit. Bullet. de la Soc. medic. des hopit. de 14 Mai 1909. Paris No. 17, pag. 917. Wir wollen diesen Fall ebenfalls kurz mitteilen: 20 Jahre alter Neger aus Réunion, Küchenjunge, kommt in die Beobachtung des Dr. Clair. An der Oberseite des Penis, an der Grenze zwischen mittlerem und vorderem Drittel findet sich ein subkutanes Gumma. Der Penis ist durch diesen taubeneigrossen Tumor stark deformiert. Die Haut über dieser Geschwulst ist nur wenig adhärent und von normalem Aussehen. Das

Infiltrat ist von den darunter liegenden entzündeten Corpora cavernosa nicht abzugrenzen, derb an der Peripherie, etwas weicher im Zentrum, und behindert die Miktion; die Einführung eines feinen Nelatonkatheters verursacht grosse Schwierigkeiten.

Die Krankheit besteht seit ungefähr sechs Wochen und Patient behauptet, die Geschwulst hätte anfänglich die Grösse einer Erbse gehabt und wäre allmählich herangewachsen und etwas weicher geworden. Der Allgemeinzustand blieb dauernd gut; der Neger war kräftig, bot keine Anzeichen von Syphilis, Tuberkulose, Lepra oder Gonorrhoe. Trotzdem wurde eine antiluetische Kur eingeleitet, die aber ohne Erfolg blieb. Erst Jodkali, täglich 4 gr., brachte das Gumma nach Weglassen des Quecksilbers in 20 Tagen zum Verschwinden. Als aber Patient das Jodkali zu früh aussetzte, trat ein lokales Recidiv auf, das sich auf abermalige Jodkali-Darreichung rasch zurückbildete. Patient verliess geheilt Frankreich.

Das geschlossene Gumma wurde punktiert und enthielt einen serösen krümmligen Eiter. Davon wurde auf Sabouraud-Agar verimpft. Auf diesen Nährböden wuchsen zahlreiche Kolonien von Hemispora stellata.

Die eben angeführten zwei Fälle von Hemisporose und deren Entdeckungsgeschichte dürften zeigen, wie lohnend das Suchen nach einem pathogenen Fadenpilze sein kann. Es geht daraus hervor, dass vielleicht mehr als bisher in Fällen atypischer Lues und Tuberkulose der Haut, Unterhaut und der Knochen an die Möglichkeit einer Mykose gedacht werden sollte und zwar nicht bloss aus theoretischen Ueberlegungen, sondern auch im Interesse des Patienten, da wir — wie de Beurmann zeigte — im Jodkali ein prompt wirkendes Heilmittel gegen Mykosen besitzen.

Ein folgender, hier zu beschreibender Fall einer unklaren Affektion der Haut und der Unterhaut, der auf der Hautabteilung der hiesigen medizinischen Klinik zur Beobachtung kam, ist ferner ein Beleg dafür, wie das Suchen nach einem

pathogenen Faden- oder Sprosspilze von unerwartetem Erfolg sein kann. Als Erreger wurde hier weder Sporotrichum noch Hemispora gefunden, sondern ein bisher unbekannter Pilz, das Mastigocladium.

Eigener Fall.

Es handelt sich um einen 69-jährigen Metzger. Die Krankengeschichte besagt folgendes:

Anamnese: Vater gestorben an Wassersucht, Mutter wurde 79 Jahre alt, drei Geschwister an Altersschwäche gestorben. Frau des Patienten gesund, zwei Kinder leben und sind gesund, eines gestorben mit 1½ Jahren. Früh- oder Fehlgeburten sollen nicht vorgekommen sein. Patient will nie krank gewesen sein. Jetzige Krankheit: Patient hatte am Rücken des linken Zeig- und Mittelfingers oft Verletzungen, besonders Schnittwunden, die er sich in seinem Metzgerberuf zuzog. Vor drei Jahren trat an diesen Stellen ein Ausschlag auf. Vor etwa einem Jahre zog er sich eine Verletzung an der rechten Hand zu, die nicht recht heilen wollte. An diese zweite Verletzung schloss sich nun ein gleicher Ausschlag an, wie an der linken Hand. Seit einem halben Jahre bemerkte Patient das Auftreten pflaumengrosser Knoten unter der Haut, zuerst am linken, dann am rechten Ellbogen. Der Status der innern Organe weist nichts nennenswertes auf. Speziell Lungen und Herz ohne Besonderheiten.

Der Status der lokalen Affektion sagt folgendes: die Veränderungen der Haut finden sich an beiden obern Extremitäten.

1. Die Veränderungen an der rechten Hand und am rechten Arm: Auf der Dorsalseite der Hand ist die Haut beinahe im ganzen Umfange verändert, sie zeigt ein unregelmässiges Oberflächenrelief; ziemlich dicke, schmutzig graugrüne Borken wechseln ab mit Einrissen. Die einzelnen Borken und Schuppen sind von unregelmässiger Gestalt und haften ziemlich fest auf der Unterlage. Nach ihrer Entfer-

nung tritt eine nässende Fläche zu Tage. Diese selbst zeigt warzige Exkreszenzen von Linsengrösse, die zum Teil mit einem Stile aufsitzen. Ausser diesen warzigen Erhebungen findet man auch mehr flache, halbkugelförmige Vorwölbungen der Haut von lividroter Farbe, die in der Mitte ein kleines Eiterpünktchen oder ein Knötchen tragen. An einzelnen Stellen ist die Haut glatt flach, glänzend wie atrophisch. Die Grenze der Affektion gegen die freie Umgebung ist unscharf. Finger und Nägel, sowie die Vola manus zeigen, von einer geringen Schuppung abgesehen, nichts besonderes. Die beschriebene Affektion des Handrückens geht proximalwärts in eine Hauptpartie über von wesentlich anderer Beschaffenheit. Es finden sich da mehrere tumorartige Vorwölbungen, von denen jede für sich einen erbsen- bis bohnengrossen runden Knoten darstellt von hochroter Farbe. Die Ränder dieser Knoten verlieren sich allmählich in die Umgebung. Die Knoten sind zum Teil noch vollkommen geschlossen, in der Haut liegend, zeigen Fluktuation und lassen an der verdünnten Kuppe gelben Eiter durchschimmern. Andere sind im Zentrum schon eröffnet und weisen da ein scharfrandiges, tiefliegendes Ulcus auf, welches von einer Borke bedeckt ist. Entfernt man diese, so tritt eine granulierende leichtblutende Fläche zutage. Vom Handrücken zieht sich ulnarwärts am Arm zum Ellenbogen ein etwa bleistiftdicker Strang, über welchem die Haut gerötet und infiltriert ist. An diesem Strang sitzen rosenkranzartig neun Knoten von derselben Beschaffenheit wie die oben beschriebenen. Auch diese sind teils geschlossen und dann mit fluktuierender, gelblich durchschimmernder Kuppe, teils im Zentrum ulceriert. Die Ränder dieser Ulcera sind oft unregelmässig gezackt und ziemlich weit unterminiert. Der Geschwürsgrund ist stellenweise warzenartig papillär. An einigen Orten sind mehrere Tumoren zu 2 oder 3 um den Strang gruppiert. Der Strang mit den Tumoren führt direkt zu einer bemerkenswerten Veränderung der Haut, welche eine grosse Partie am Ellbogen einnimmt. Die Form dieser

Affektion ist rundlich und ihre Beschaffenheit ist ähnlich wie die der Handrückenaffektion. Die Haut ist in einer Ausdehnung von etwa 6 cm Durchmesser röter und dicker als normal. Ihre Oberfläche ist unregelmässig papiliär, zerklüftet, von dicken Schuppen- und Hornmassen bedeckt. Zwischen den unregelmässigen Papillen sind tiefe Täler, die zum Teil bluten. Das Bild erinnert lebhaft an eine Tuberkulosis verrucosa cutis. Auch treffen wir einzelne linsen- und erbsengrosse flache, teils zentral erweichte, teils bereits ulcerierte Knoten. Die Grenzen dieser veränderten Hautpartie nach aussen sind unscharf. Von dem in der Nähe des Olecranon liegenden Rande zieht sich ein weiterer bleistiftdicker, teilweise sogar noch dickerer, derber Strang direkt zur Achselhöhle. Auch an ihn reihen sich rosenkranzartig Tumoren an. Sie sind hasel- bis wallnussgross, wölben die Haut halbkugelig vor, teils zeigen sie Fluktuation, teils sind sie zentral ulzeriert. Auch diese Geschwüre sind unregelmässig ausgezackt, ihr Grund zeigt papilläre Erhebungen und sondert eine seröse, gelbliche Flüssigkeit ab. Die Haut in der Umgebung der Geschwüre ist livid verfärbt, verdickt. Der Strang ist von verschiedener Dicke und weist kleine Höcker auf, er endigt bei den Drüsen der Achselhöhle; diese sind zu einem apfelgrossen Paket vereinigt, dessen Zentrum Erweichung zeigt.

Auf der Streckseite des Vorderarms befindet sich ein isolierter, erweichter, nussgrosser Tumor.

Veränderungen an der linken Hand und am linken Arm:

Auf der Volarseite des Daumens ist die Haut von bräunlich-roter Farbe, derb, unregelmässig zerklüftet und von warziger Oberfläche. Zum grossen Teil ist sie von dicken fest haftenden Hornmassen bedeckt, nach deren Entfernung ein gerötetes, leicht blutendes Gewebe zum Vorschein kommt. Akute Entzündungserscheinungen wie Tumorbildung, Vereiterung, Pustelbildung fehlen hier. Die Haut ist nur wenig gerötet und geht ganz allmählich in die normale Umgebung über. Auf der Dorsalseite des Daumens am Nagelglied sind

einige Stellen von guter Begrenzung papelartig erhaben. Sie sind röter und derber als die Umgebung, und zeigen unregelmässiges Relief. Auflagerungen von Hornmassen fehlen hier. Der Nagel des Daumens zeigt quere, ziemlich tiefe Furchen. Die Zwischenräume sind stark erhaben. Daneben zeigt sich noch eine deutliche Längsstreifung. Die Nagelplatte selbst ist verdickt, bräunlich, von fester Konsistenz.

Weitere Veränderungen weist der Rücken des zweiten und dritten Fingers auf. Sie sind im wesentlichen gleich wie am Daumen und am rechten Handrücken. Die Dorsalseite der linken Hand ist in einem unregelmässig gestalteten Bezirk verändert. Es finden sich hier weisse Narbenzüge, welche kleine, braun pigmentierte Stellen umschliessen. Ueber dem linken Handgelenk ist die Haut in einem Bezirk von 6 cm. Durchmesser verdickt, infiltriert, von weicher schwammiger Konsistenz. Die Farbe ist an der Peripherie rosarot, im Zentrum bräunlich. Die Haut ist vorgewölbt durch drei erbsengrosse, halbkugelige Tumoren. Der Inhalt der Tumoren ist ein blutig tingiertes, mit Eiter untermischtes Serum. Die Haut selbst ist von teigiger morscher Beschaffenheit. Der Vorderarm bis zum Ellbogen weist nichts besonders auf. Auf der Streckseite des Ellbogens radialwärts vom Olecranon findet sich wieder eine veränderte Stelle. Die Haut ist hier gerötet und verdickt. Es sind dort mehrere Tumoren, deren Zentrum von einem Geschwür eingenommen wird. Die Tumoren haben eine Grösse von 5 bis 10 cm. und gehen allmählich in die infiltrierte Umgebung über. Ueber dem Olecranon ist die Haut von papillärem Bau, manchmal an spitze Condylome erinnernd, aber niedriger. Die Begrenzung gegen das gesunde ist unscharf. Die durch konfluierte Tumoren gebildeten Herde zeigen polycyklische Begrenzung. Die gesamte Hautpartie ist von wachsartiger, weicher Konsistenz. Am proximalen Rande dieser Partie ist die Haut im Umfange einer Nuss halbmondförmig vorgetrieben. Diese Vorwölbung entspricht einem tiefen in der Kutis und Subkutis liegenden fluktuierendem Tumor.

Handbreit oberhalb des Olecranons sind noch weitere, die Haut buckelartig vorwölbende Tumoren. Die Haut über diesen Tumoren ist glänzend, am Rande leicht schuppend. Noch weiter gegen die Achselhöhle zu findet sich ein haselnussgrosser, derber, noch nirgends erweichter Tumor, über dem die Haut gut verschieblich und ganz unverändert ist. Die Tumoren des linken Oberarms sind durch einen bleistiftdicken Strang mit einander verbunden. Eine andere Efflo-reszenz findet sich auf der ulnaren Seite des Ellenbogens. Die Haut ist hier verdickt, von livider Farbe. Im Zentrum ist ein erbsengrosses Geschwür mit einem unterminierten gefransten Rande.

Probeexcisionen.

Zum Zwecke einer histologischen Untersuchung wurden Probeexcisionen vorgenommen: Diese betrafen eine verruköse Stelle am linken Zeigefinger und einen subkutanen Tumor am rechten Oberarm.

Wassermann.

Mit dem Blute des Patienten wurde die Wassermannsche Reaktion auf Lues vorgenommen; diese fiel negativ aus.

Tuberkulin.

Injektionen von 0,4 cm^3 Tuberkulin 1 : 1000 hatten keine Temperatursteigerung zur Folge. Die Verimpfung excidierter Hautstücke und Tumoren auf Meerschweinchen war resultatlos.

Lues und Tubelkulose mussten deshalb zum mindesten als sehr unwahrscheinlich erscheinen. Man dachte deshalb sowohl wegen dieser Resultate, als auch von vorneherein wegen des klinischen Bildes an eine Sporotrichose. Um diese Diagnose festzustellen wurden Kulturen angelegt. Dazu entnahm man Eiter aus einem nicht perforierten Tumor des linken Armes und verimpfte ihn auf Maltose und Glukose-Agar. Ferner entnahm man bei einer Excision eines Herdes am rechten Oberarm Eiter und verimpfte ihn ebenfalls.

Ueberimpfung.

Die Züchtung eines Pilzes aus einem Gewebe erfordert stets eine gehörige Kritik. Man muss sich immer fragen, ob der gezüchtete Pilz nicht durch eine zufällige Mischinfektion in das veränderte Gewebe gekommen ist; besonders da man weiss, dass mehrere pathogene Pilze in der Natur sehr häufig vorkommen. Damit einem Pilze pathogene Bedeutung beigemessen werden darf, müssen nach Gougerot folgende Bedingungen erfüllt sein: das verimpfte Material muss einem geschlossenen Herde entstammen und die Entnahme und Ueberimpfung muss unter strenger Wahrung der Asepsie geschehen; auf allen geimpften Nährböden sollen die Kulturen womöglich rein angehen; ferner soll das Serum des Patienten Pilzkulturen agglutinieren.

Die von uns geimpften Nährböden wurden teils bei Brut- teils bei Zimmertemperatur belassen. Die in den Brutschrank gestellten Röhrchen blieben vollkommen steril, somit konnte eine bakterielle Infektion ausgeschlossen werden. Auf allen Nährböden, die der Zimmertemperatur ausgesetzt waren, entwickelten sich Pilzkulturen, die wir jetzt beschreiben wollen:

Pilzkulturen.

Kulturen auf Maltose resp. Glukose-agar in Erlenmeyerkolben im Alter von 6 Wochen: Der Durchmesser einer Kultur beträgt 5 cm. und die Form ist eine fast vollkommen runde. Die Kultur ist wenig über das Niveau des Nährbodens erhaben und zerfällt in zwei Zonen: eine schmale ca. 4 mm. breite Randzone von heller Farbe, grauweiss glänzend, spiegelnd, welche zahlreiche feine radiär gestellte Strahlen zeigt. Die ganze übrige in ihrer Grösse überwiegende zentrale Partie hat einen deutlichen Stich ins hellbraune, weist aber nirgends wie die gleichaltrigen Sporotrichose-Kulturen dunkleres Pigment auf. Die Oberfläche der zentralen Partie hat ein über den ganzen Bereich ausgedehntes Relief; dieses Relief wird gebildet aus dicht nebeneinander stehenden, zahllosen kaum 1 bis

2 mm. hohen, glänzenden, starren Spitzchen und spitz zulaufenden Höckerchen. Das ganze erhält so das Aussehen einer gleichmässig ausgebildeten kristallinischen Masse. Auf weichem Maltoseagar, der mehr Flüssigkeit enthält, besteht von dem eben beschriebenen Bilde insofern ein Unterschied, als erstens die ganze Kultur ein gelatinöseres Aussehen hat und infolgedessen die kristallinischen Bildungen eine Aehnlichkeit mit den filiformen Papillen der Zunge bekommen, zweitens, dass die einfache radiär gewellte, periphere Partie auf Kosten der Zentralen vergrössert erscheint. In noch ältern Kulturen, im Alter von 2—3 Monaten ist die ganze Oberfläche bis zum Glasrand von kristallinischen, glitzernden Höckerchen bedeckt. Man kann hier sehr gut die ganze Fläche mit einem Stück von grobkörnigem Sandpapier vergleichen.

Kulturen auf Glyzerinagar in Erlenmeyerkölbchen im Alter von 6 Wochen: Die Kultur ist im ganzen heller als die auf Maltose- oder Glukoseagar. Sie ist fast rein weiss, mit einem leichten Stich ins gelbliche. Die Oberfläche ist viel unregelmässiger. Der Umfang der gleichaltrigen Kulturen ist grösser als bei denjenigen auf Maltose- oder Glukoseagar. Die Kultur ist bebesonders im Zentrum etwas stärker über das Niveau erhaben. Vom Zentrum aus ziehen unregelmässig dicke, vielfach eingekerbte, schnurartige Wülste nach der Peripherie. Sie sind fast durchweg wirbelartig, selten radiär angeordnet, im Zentrum am dicksten, gegen die Peripherie zu dünner und schmäler werdend. Im äussersten Rande bilden sie ziemlich gleichmässige als radiäre Strahlen angeordnete, dicht nebeneinanderstehende Leistchen; zwischen diesen Windungen ziehen mehr oder minder tiefe in entsprechender Weise angeordnete, ebenfalls unregelmässige Täler und Furchen dahin. Die Oberfläche der Wülste und die der Täler ist nicht glatt, sondern von zahlreichen spitz zulaufenden Papillen besetzt: das Ganze bekommt dadurch ein pelzartiges Aussehen.

Kulturen auf Glukose- resp. Maltose-agarnährböden in Petrischalen (vergl. Fig. 1): Die Kulturen haben einen Durchmesser von etwa 5,5 cm. Die Schichtdicke beträgt 4 mm. Die Form der Kulturen ist eine rundliche. Die Kulturen sind nur wenig über den Nährboden erhaben und erstrecken sich nur wenig in denselben hinein. Auch hier können wir verschiedene Zonen unterscheiden :

1. Eine Randzone von hell graubrauner Farbe mit äusserst zierlich radialer Streifung. Diese Streifung geht bis 3 mm. innerhalb des Randes. Diese äusserste Partie ist sehr dünn und fast durchsichtig. 2. Eine Zone von derselben Farbe, von der gleichen Breite wie die Randzone mit deutlichem Relief; sie wird gebildet durch beinahe stecknadeldicke, regelmässig angeordnete Falten mit den entsprechenden Tälern. Ihre Oberfläche ist entweder glatt, oder, und zwar regelmässig in ihrem zentralen Anteil, von filiformen Gebilden besetzt, wie sie bei den Erlenmeyerkulturen beschrieben worden sind. Besonders in der zentralen Hälfte der innern Zone stehen diese fadenförmigen Gebilde oft so dicht nebeneinander, dass die radiäre Streifung nicht mehr zum Ausdruck kommt, sondern eine gleichmässig pelzige Oberfläche entsteht. Eine dritte Zone wird gebildet durch die zentrale Partie von einem Durchmesser von 2—3 cm. Diese unterscheidet sich von den zwei äussern Zonen vor allem durch ihre Farbe. Sie ist schneeweiss und bietet den Anblick einer mit Rauhreif bedeckten Rasenfläche; sie zeigt eine unregelmässige Fältelung und ist dicht bedeckt von schneeweissen Stäubchen und Fäden. Die Grenze gegen die zweite Zone ist keine absolut scharfe, indem die „Reifbildung“ an manchen Stellen über die zweite Zone, ja sogar bis an den Rand der Kultur geht; dieser „Reif“ haftet fest an der Unterlage an und lässt sich nicht ohne dieselbe abstreifen. Mikroskopisch besteht er aus einem Geflecht von feinsten Fäden, die besetzt sind mit reihenweise angeordneten und mosaikartig dicht aneinander gedrängten runden

Fig. 1.

Kultur von Mastigocladium
Alter 4 Wochen.
Auf Maltoseagar in Petrischale.

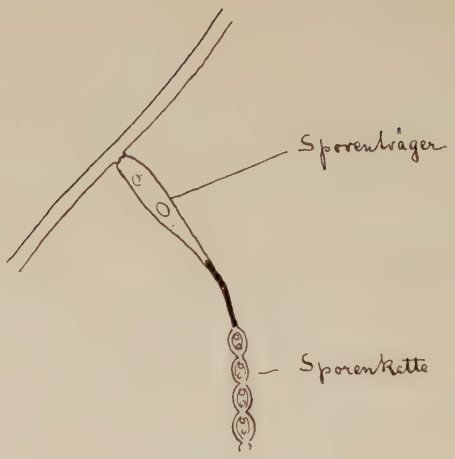

Fig. 2.

Sporenträger mit Anfangsgliedern der Sporenkette.
Aus einer 8 Tage alten Kolonie auf Glucosebouillon
in Petrischale.
Zeiss. Immersion. Oc. 4.

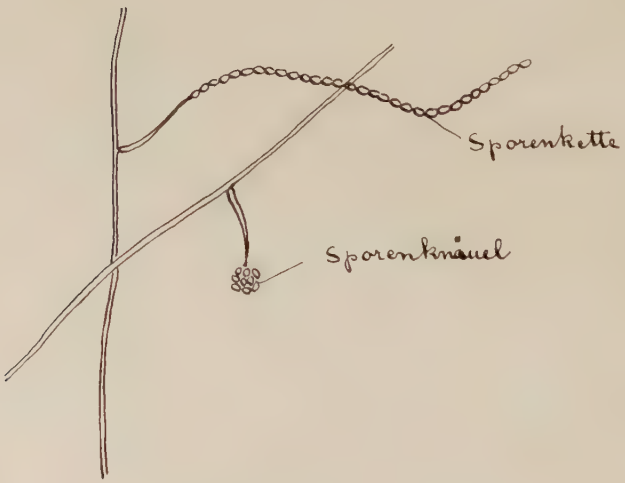

Fig 3.

Sporenkette und Sporenknäuel.
Aus einer 6 Tage alten Kolonie auf Glucosebouillon
in Petrischale.
Zeiss DD. 4.

und ovalen Sporen. Die Sporen sind in gleicher Weise kettenartig aneinander gereiht, wie wir es im Abschnitt über die Fruktifikationsvorgänge beschreiben werden.

Schon aus den bisherigen makroskopischen Beschreibungen der Kulturen ergibt sich mit Sicherheit, dass der von uns gezüchtete Pilz mit keinem bisher gezüchteten pathogenen Pilze identisch ist. Er hat zwar in seinem Wachstum ohne Zweifel gewisse Analogien mit Sporotrichum Beurmanni, sowie mit der von Gougerot und Caraven entdeckten Hemispora stellata. Es überwiegen aber schon rein morphologisch die Differenzpunkte so sehr, dass von einer Identifizierung mit einem dieser Pilze nicht die Rede sein kann. Schon sein makroskopisches Aussehen in Reinkultur erlaubt uns zu sagen, dass wir in unserm Pilze eine eigene neue Art und nicht nur eine Varietät eines uns schon bekannten Pilzstammes vor uns haben.

Zum Beweise des Gesagten mag hier die Schilderung der Kulturen von Sporotrichum Beurmanni und ihres Wachstums folgen, wie sie Arndt in seiner Arbeit über die Sporotrichose gibt: „Am 5. resp. 6. Tage bilden sich stecknadelkopfgrosse, scharf umschriebene, rundliche, kugelige Erhebungen von vollkommen glatter, feuchter Oberfläche und weisser, resp. grauweisser Farbe; umgeben sind dieselben von einer mit blossem Auge eben wahrnehmbaren grauen, hauchartigen, feinste radiäre Streifungen zeigenden Zone. In den nächsten Tagen bieten die Kolonien mit zunehmendem Wachstum eine recht charakteristische Veränderung in ihrer Oberfläche. Ihre Kuppe zeigt eine nabelartige Einziehung von der zahlreiche Furchen radiär ausstrahlen, wodurch entsprechend zahlreiche Wülste abgeteilt werden und die Oberfläche der eines Gehirns mit seinen Windungen gleicht. Später zeigt der ursprünglich rein weisse Ton zunächst am Zentrum einen Stich ins gelbliche, resp. gelblich-bräunliche Diese Farbenveränderung nimmt immer mehr zu, von einem lichten zu einem intensiven dunkelbraun; schliesslich ungefähr am 30. Tage sind die Kolonien braunschwarz. Die in

der Mitte vielfach etwas akuminierte Oberfläche zeigt zahlreiche feine Windungen und erinnert an eine Morchel. Von der 2. bis 4. Woche nimmt auch der periphere Hof an Breite zu. Während er bis in die dritte Woche weiss resp. grauweisslich bleibt und eine feine radiäre Streifung aufweist, wird er in der 4. Woche immer dunkler und schliesslich grauschwarz und seine Zeichnung undeutlich."

Kulturen und Hemispora stellata beschreiben de Beurmann und Gougerot wie folgt: „Spärlich auf Glukoseagar ausgesät entstehen ungefähr am 2. bis 4. Tage isolierte Kolonien: schmutzigweisse Pünktchen. Sie wachsen rasch, werden halbkugelig und schwarz und bilden eine kleine Erhebung auf dem Nährboden. Die Kolonien nehmen bald eine rostbraune Farbe an. Radienförmig entsenden sie in die Umgebung bräunlich-weisse Ausläufer. Die ganze rostfarbene und bestaubte Kolonie gleicht einem Sterne mit erhabenem Zentrum und radiär verzweigtem Strahlenkranz. Deshalb hat der Botaniker Vuillemin diese Pilzgattung „stellata" bezeichnet."

Die Kulturen unseres Pilzes unterscheiden sich also gegenüber denen von Sporotrichum durch den Mangel einer Farbstoffbildung, durch ihr eigentümliches kristallinisches Oberflächenrelief, durch die Reifbildung. Noch stärker unterscheiden sich von unsern Kulturen solche von Hemispora stellata und zwar durch ihre schwarze Farbe und sternförmige Gestalt.

Ein Unterscheidungsmerkmal gegenüber Sporotrichose wird gebildet durch die Eigenschaft unseres Pilzes, dass er bei Brutschranktemperatur 37° absolut nicht gedeiht; diese Eigenschaft teilt er aber mit Hemispora stellata, während Sporotrichumkulturen auch im Brutschrank gedeihen.

Zum gleichen Schluss führt uns das Studium der Fruktifikationsvorgänge. Nur eine genaue Kenntnis dieser gibt uns die Möglichkeit unsern Pilz im Systeme festzulegen.

Wir haben, um die Sprossung und Fruchtbildung bes-

ser studieren zu können, einmal die von de Beurmann und Gougerot angegebene Methode der „Lames sèches“ angewendet und wir können nur bestätigen, dass sie ein einfaches und ausgezeichnetes Mittel bildet, um die Fruktifikationsvorgänge eines Pilzes zu studieren. Die Methode besteht bekanntlich darin: In ein cylindrisches Glasgefäss (weite Eprouvette) werden zwei aneinanderliegende Objektträger hineingebracht. Der Grund des Gefässes wird gefüllt mit einer Nährlösung bestehend aus:

Glukose 2
Glycerin 2
Pepton 1
Wasser 100

Gefäss samt Lösung wird im Autoklaven sterilisiert. Darauf bringt man auf einer ausgeglühten Oese Sporenmaterial in die Flüssigkeit, neigt das Gefäss ein wenig, damit die Flüssigkeit mit dem Sporenmaterial an den Objektträgern aufsteigen kann und überlässt dann das Gefäss der Zimmertemperatur.

Neben den „Lames sèches“ haben wir das Studium der Fruchtbildung noch auf eine etwas andere Art verfolgt, die, wie uns scheint, noch einfacher in der Anwendung und mindestens ebenso sicher und reichhaltig in ihren Ergebnissen ist. Die Technik ist folgende: In Petrischalen von 7—8 cm Durchmesser bringt man ein wenig der oben beschriebenen Nährflüssigkeit und zwar nur gerade soviel, dass die ganze Grundfläche der Petrischale benetzt wird. Darauf wird die Petrischale samt Inhalt im Autoklaven sterilisiert. Sodann wird mit den bekannten Vorsichtsmassregeln Sporenmaterial auf die benetzte Fläche gebracht, worauf man die Petrischale bei Zimmertemperatur stehen lässt.

Das Sporenmaterial, mit der man die Petrischalen als auch die „Lames sèches“ beschickt, kann auf verschiedene Weise gewonnen werden. Am einfachsten nimmt man die reifartigen Bildungen, die fast lediglich aus Sporen bestehen oder Sporenmasse aus Kulturen, welche in Reagenzgläsern

auf schrägem Agar gewachsen sind. Als sehr geeignet erweisen sich auch viele Monate alte, vollständig eingetrocknete Maltose-Bouillonkulturen in Erlenmeyerkolben. Von diesem Sporenmaterial wird ein kleines Bröckelchen auf eine Oese genommen und etweder im Grunde der „Lames sèches" oder in den Petrischalen verteilt. Auf diese Weise entstehen sehr schöne, aus einer Spore entstehende isolierte Kulturen, deren Entwicklung sich von Tag zu Tag ohne weitere Massnahmen leicht und mit Sicherheit beobachten lässt.

Schon am ersten Tage beginnt die Keimung. Aus den Sporen sprossen Fäden von etwas kleinerem Durchmesser als die Sporen selber. Entweder entsprossen einer Spore ein oder mehrere Fäden. Sobald die Sprossung beginnt, scheint sich die Spore aufzulösen. Ihr Inhalt wird zuerst undeutlich körnig und tritt dann ins Protoplasma der Fäden über, sodass nach 2 bis 4 Tagen die Sporen ganz undeutlich werden. Die in mannigfacher Weise geschlängelten und gekrümmten Fäden wachsen sehr rasch üppig peripheriewärts weiter. Sie erreichen oft eine relativ enorme Länge; sind nicht septiert und schicken Zweigfäden ab. Die Zweigfäden verlassen den Hauptfaden im rechten, stumpfen oder spitzen Winkel. Das Ganze bildet ein zierliches und dichtes Geflecht. Die aus einem isolierten Keime entstandene Kolonie hat nach 4 bis 6 Tagen bereits die Grösse eines Stecknadelkopfes oder sogar einer Linse erreicht. Sie stellt ein zierliches radiär angeordnetes Gebilde dar. Das Zentrum, wo die Fäden am dichtesten verflochten sind, ist dunkler und stärker erhaben. Die Peripherie imponiert als ein feiner Strahlenkranz. Vom 4. Tage an beobachten wir Fruktifikationsvorgänge.

Wir haben es hier mit einer besonderen Art von Fruktifikation zu tun, die unserm Pilze eigen ist. Diese Fruktifikation kehrt an allen Kulturen wieder, und verleiht ihnen ein bestimmtes Gepräge. Sie geht folgendermassen vor sich:

An irgend einer Stelle eines Fadens wächst meistens im rechten selten im stumpfen Winkel seitlich ein Gebilde heraus, das nach einer kurzen Einschnürung an der Stelle der Ab-

zweigung alsbald anschwillt bis zur zwei- bis dreifachen Dicke des Ausgangsfadens. Im Weiterwachsen verjüngt sich diese Sprosse wieder, sodass ein keulenförmiges Gebilde entsteht. Die Basis dieses Gebildes steht breit mit dem Mutterfaden in Verbindung vermittelst der erwähnten Einschnürung. Der Inhalt dieser Keule ist entweder homogen oder er weist besonders im Grunde, Körner und vacuolenartige Einlagerungen auf. Gegen das Protoplasma des Mutterfadens hebt er sich durch seinen stärkern Glanz ab. An seinem spitzzulaufenden Ende setzt nun die Sporenbildung ein und zwar sind die Sporen in einer Reihe hintereinander angeordnet und bilden so die Fortsetzung des keulenförmigen Sporenträgers. Die Zahl der Sporen einer Kette schwankt stark; manchmal nur 2 bis 5 meist 6 bis 10 und darüber; in nicht zu seltenen Fällen zählt man sogar über 50. Der Zusammenhang der Sporen ist nur ein loser: schon durch leichte mechanische Insulte fallen sie ab. Das Protaplasma der Sporen ist stark lichtbrechend; ihre Breite übertrifft die der Fäden um etwa ein Drittel; ihre Länge um ein Viertel bis doppelt. Die Form der Sporen ist elliptisch, beidseits zugespitzt. In ihrem Inhalt sieht man vacuolenartige Bildungen.

Diese Fruktifikationsform ist für unsern Pilz charakteristisch. In etwas älteren Kulturen vor allem in der als Reifbildung bezeichneten Formation finden wir die Sporen in so grossem Masse aneinandergedrängt, dass sich ihre Herkunft aus Ketten nicht mehr leicht nachweisen lässt.

Nicht immer sind die Sporen in einer solchen leicht gekrümmten oder geschweiften Kette aneinander gereiht. Manchmal, in einzelnen Kulturen sogar vorwiegend, bilden die Sporen am Ende des sonst unveränderten Sporenträgers ein knopfartiges Gebilde. 4 bis 6 bis 10 Sporen, selten mehr, sitzen hier dicht aneinandergedrängt, die Berührungsflächen oft etwas abgeplattet, der Trägerspitze auf. Der Zusammenhang der einzelnen Sporen ist oft nicht leicht nachzuweisen, aber auch hier ist es gewöhnlich die kleinste Spore, die dem Träger direkt aufsitzt. Eine Kapsel um diese Sporen-

haufen herum haben wir mit Sicherheit niemals konstatieren können: Wir möchten deshalb diesen Modus der Sporenbildung nicht für prinzipiell verschieden halten von der beschriebenen Kettenbildung, sondern eher der Ansicht zuneigen, dass es sich zwar um eine charakteristische aber mehr zufällige Abweichung handelt (vergl. Fig. 3).

Dagegen existiert eine Art von Sporenbildung, die mit der kettenartigen nicht ohne weiteres identifiziert werden kann: Es sind dies solitäre, ebenfalls stark lichtbrechende Sporen von elliptischer oder rundlicher Form, welche den Sporenträgern aufsitzen, und zwar stets in der Einzahl. Diese Sporen haben den Charakter von Chlamydosporen.

Die eben beschriebenen Keim- und Fruktifikationsvorgänge beweisen, dass es sich in dem von uns beschriebenen Pilze um etwas von Sporotrichum Beurmanni wesentlich verschiedenes handelt, indem nicht nur die Morphologie der ganzen Pilzkultur und ihre Wachstumsbedingungen, sondern auch die für die systematische Stellung so wichtige Fruchtbildungsvorgänge ganz anders sind. Und aus dem gleichen Grunde kann auch die Annahme, dass es sich um eine Hemispora handle, ohne weiteres von der Hand gewiesen werden.

Die Anordnung der Sporen in Kettenform unterscheidet unsern Pilz von Sporotrichum; hier sind die Sporen traubenähnlich angeordnet. Bei Hemispora stellata finden wir wohl Sporenketten, doch fehlt hier ein differenziertes Fruchtorgan, wie es unser keulenartiger Sporenkettenträger darstellt.

Wir haben vielmehr einen Pilz, der sich von allen bisher bekannten Arten durch konstante durchgreifende und charakteristische Merkmale morphologischer und biologischer Art scharf unterscheidet.

Es erhebt sich nun die wichtige Frage, wo wir unsern Pilz im System der Pilze unterzubringen haben. Die Lösung dieser Frage ist nur für einen Botaniker von Fach möglich und wir haben uns an den grössten Kenner und Forscher

auf diesem Gebiete, an Professor Matruchot (Paris) gewandt. Matruchot hatte die Freundlichkeit, unsern Pilz ausserordentlich eingehend und sorgfältig zu studieren. Er findet dieselben morphologischen Eigenschaften, dieselben Fruktifikationsvorgänge, wie sie eben geschildert worden sind, und kommt zum Schlusse, dass wir es hier mit einer durchaus neuen, bisher noch nie beschriebenen Pilzart zu tun haben. Sie gehört nach allen ihren Eigenschaften in die Gruppe der Hypocreaceen oder Nectriaceen, welche bisher blos als Insektenparasiten (Claviceps) bekannt waren und wird von Matruchot, der die botanischen Eigenschaften des Pilzes nächstens publizieren wird, wegen ihres geisselartigen Fruchtträgers **Mastigocladium** genannt.

Wir hätten es also auch nach der Ueberzeugung von Matruchot in unserm Falle mit einer ganz neuen aetiologisch und klinisch eigentümlichen Krankheit zu tun. Erst weitere Untersuchungen werden zeigen können, ob unsere Beobachtung eine vereinzelte ist, oder sich durch Anreihung von mehr Fällen zu einer praktisch und theoretisch wichtigen Krankheitsgruppe entwickeln wird. Es liesse sich ja sehr wohl denken, dass unser Patient gerade durch seine Berufstätigkeit als Metzger häufiger in die Lage kam, durch Insekten infiziert zu werden. Und man wird in Zukunft jedenfalls sehr darauf achten müssen, ob die zahlreichen Fälle, die unter der Diagnose Tuberculosis verrucosa der Metzger gehen, tatsächlich immer auf den Tuberkelbazillus als Ursache zu beziehen sind.

Mit Hemispora stellata teilt unser Pilz eine Eigenschaft: seine geringe Tierpathogenität. In einer ganzen Anzahl von experimentellen Inokulationen auf Meerschweinchen, Mäuse und Ratten ist es uns nur gelungen, einige Male bei Mäusen nach intraperitonealer Inokulation einer Sporenemulsion lokale Herde zu erzeugen. Diese betrafen geschwollene vereiterte, pilzhaltige Mesenteriallymphdrüsen. Speziell bei Ratten trat nie eine Schwellung der Nebenhoden auf, wie sie der Sporotrichum-Infektion so charakteristisch ist.

Aufgefallen ist uns allerdings, dass über die Hälfte aller geimpften Ratten unter Zeichen von Abmagerung und allgemeinen Siechtums zu Grunde ging, ohne dass wir irgendwelche bestimmte Organveränderungen oder die Anwesenheit von Pilzen in einem Organ als Ursache feststellen konnten. Diese Frage bedarf noch eines erneuten Studiums.

Wie schon oben erwähnt, wird die aetiologische Bedeutung des Mastigocladium durch den Umstand erwiesen, dass sich der Pilz aus geschlossenen Herden in Reinkultur züchten liess. Diese Ansicht erhält noch eine weitere beweiskräftige Stütze durch die Sporoagglutination: Es zeigte sich nämlich bei der üblichen Methodik, dass das Serum des Patienten die Sporen in Verdünnung von 1 : 400 deutlich agglutiniert, während die Agglutination von Sporotrichum Beurmanni schon bei 1 : 100 nur schwach ausfiel.

Leider waren die Prüfungen mit Sporen von Hemispora stellata nicht möglich, da uns ein solcher Pilzstamm damals nicht zur Verfügung stand.

Von ganz besonderem Interesse erweist sich der histologische Aufbau der aus den Krankheitsherden entnommenen Stücke; denn er hat Züge, die uns von den Bildern der Sporotrichose und der Hemisporose bekannt sind, wie aus den grundlegenden Beschreibungen von De Beurmann und Gougerot hervorgeht, die von allen spätern Untersuchern (Arndt, Bloch, Stein) durchaus bestätigt werden konnten. Das Hauptcharakteristikum aller dieser Prozesse im pathologisch-anatomischen Sinne ist die Kombination tuberkuloider Gewebsveränderungen (Epitheloid-, Lymphoid-, Riesenzellentuberkel) mit Gewebsveränderungen akuter Eiterungsprozesse (Abszedierung durch Ansammlung von polynukleären Leukocytenhaufen).

Es sind folgende Stücke histologisch untersucht worden:

1. Subkutaner Tumor aus dem rechten Oberarm.

Die Epidermis über dem Tumor ist kaum verändert, an einigen Stellen ist sie etwas verbreitert und von zahlreichen polynukläreu Leukocyten durchsetzt.

Die Pars papillaris der Kutis weist ausser geringem Oedem und einer mässigen Durchsetzung mit polynukleären Leukocyten und Rundzellen keine Veränderungen auf. In der Pars reticularis beginnen bereits erhebliche Veränderungen: Die Blut- und Lymphgefässe sind stark erweitert. Ferner treffen wir mächtige Zellinfiltrationszüge, die oft perivasculär verlaufen und aus polynukleären Leukocyten untermischt mit einigen epitheloiden Zellen bestehen. Diese Zellzüge sowie überhaupt der ganze Faserverlauf der Pars reticularis zeigen circuläre Anordnung mit Convexität nach oben. Der circuläre Verlauf entspricht dem die ganze Cutis und Subcutis ausfüllenden rundlichen Knoten, der den weitaus grössten Teil der hier beschriebenen Schnitte ausmacht und durchschnittlich von über Erbsengrösse ist.

Dieser Tumor dehnt sich von der Pars reticularis bis ins subkutane Fettgewebe hinein aus. Er lässt deutlich zwei Partien unterscheiden: eine Wandung und einen Binnenraum. Die Wandung besteht aus dicht gedrängten, cirkulär verlaufenden Faserbündeln, die zum Teil gequollen sind. Die Kapsel ist von verschiedener Breite. Sie ist durchsetzt von sehr dichten Zellhaufen. Die Zellen sind ihrer Natur nach Rundzellen, fixe Bindegewebszellen von zum Teil epitheloidem Charakter und polynukleäre Leukocyten. Selten finden wir in der Wand tuberkelähnliche Bildungen: zu runden Haufen vereinigte epitheloide Zellen mit einer oder mehreren Langhans'schen Riesenzellen und meist innerhalb dieser Knötchen kleine Häufchen polynukleärer Leukocyten. Solche Knötchen finden sich mehr an der untern Wand des Tumors gegen das Fettgewebe hin als an der obern Wand. Der zum Teil flüssige Inhalt des Tumors hat sich bei der Härtung retrahiert und lagert in unregelmässigen, zerrissenen Bruchstücken von verschiedener Dicke auf der Innenfläche der eben beschriebenen Kapsel. Der zentrale Teil des Tumors erscheint so als Hohlraum und das ganze Gebilde stellt also im Schnitt eine dickwandige Cyste dar, deren Inhalt sich an die Wände retrahiert hat. Dieser Inhalt besteht aus

nekrotischen blassgefärbten Schollen, aus kaum mehr erkennbaren degenerierten zelligen Elementen, deren Herkunft nicht mehr bestimmbar ist, zum allergrössten Teil jedoch einfach aus dicht gehäuften polynukleären Leukocyten. Die Kerne dieser Eiterzellen sind zum grössten Teil wohlerhalten und von satter Hämatoxylinfärbung, zum Teil sind sie fragmentiert, in unregelmässige Schollen und Körner umgewandelt, blasser oder auch pyknotisch dunkler als die normalen polynukleären Leukocyten.

Wir haben hier im Wesentlichen vor uns das Bild eines gut abgekapselten cutanen und subcutanen Abscesses, dessen Inhalt histologisch einem durch gewöhnliche Eiterkokken-Staphylo- und Strepto- hervorgerufenen akuten Abscesses entspricht, während die Kapsel das Bild einer chronischen Entzündung mit spärlichen Uebergängen in tuberkuloides Gewebe darbietet.

2. Hyperkeratotische verröse Herde am Ellbogen und Handrücken.

Die pathologischen Veränderungen betreffen hier sowohl die Epidermis in allen ihren Schichten, als auch die Cutis und die obersten Schichten der Subcutis.

Das Stratum corneum ist an einzelnen Stellen verschieden dick, manchmal nur wenig breiter als normal, vielfach aber ausserordentlich stark verdickt in mächtigen Schichten übereinander lagernd. Die hyperkeratotischen Massen sind zum Teil intrafollikulär gelagert und bilden mächtige Hornpfröpfe. An andern Stellen begleiten sie die Epidermis zwischen den Follikeln und weisen hie und da, im ganzen aber spärlich noch färbbare Kerne auf. Die Epidermis selbst ist vielfach von ausserordentlicher Mächtigkeit, an einzelnen Stellen, wie über den Cutisinfiltraten, reduziert in ihrer Dicke und mit fast horizontaler und nur leicht gewellter Unterfläche, da Papillen und Reteleisten kaum angedeutet sind. Oft sind die Reteleisten sehr gross, unregelmässig verzweigt, stark in die Tiefe gehend. Das normale Relief der Epidermis ist dann vollständig geändert: die Papillen sind

zum Teil lang ausgezogen und schmal, die entsprechenden Reteleisten um ein vielfaches verlängert, manchmal hirschgeweihartig verzweigt oder aber umgekehrt die Papillen sind enorm verbreitert, hypertrophisch und die dazwischen liegenden Epidermiszapfen schmal und lang ausgezogen. Fast überall ist das normale regelmässige Bild verloren gegangen. An allen diesen Stellen besteht eine zum Teil sehr stark ausgesprochene Hypertrophie der Epidermis. Vor allem ist es die Stachelzellenschicht, welche eine grosse Vermehrung der Zellagen aufweist. Während die keratohyalinen Zellreihen, 3—5 an der Zahl, normale Bildung aufweisen, zählen wir im Stratum spinosum oft 6—8 und mehr Reihen. Es besteht also eine erhebliche Akanthose. Dabei sind die Zellreihen gross, die Protoplasmafaserung ist deutlich, die Kerne sind gross, manchmal bläschenförmig und zeigen oft Kernteilungsfiguren. Das Bild dieser ganz unregelmässigen, papillären zum Teil verdünnten meist aber akanthotischen, hyper- oder parakeratotischen Epidermis mit ihren oft vielfach verzweigten Leisten erinnern am ehesten an Tuberkulosis verrucosa cutis. Vielfach finden sich in den epithelialen Spalträumen durchwandernde polynukleäre Leukocyten.

Wichtigere Veränderungen haben in der Cutis Platz gegriffen: Die Pars papillaris ist, wie schon angedeutet, entsprechend den Veränderungen der Epidermis umgewandelt: Die Papillen sind entweder stark verbreitert, ödematös mit weiten Gefässen oder aber sie sind zwischen den hypertrophischen Leisten eingeschnürt; lang ausgezogen und zu dünnen Streifen atrophiert. Vor allem aber ist auffällig die stellenweise sehr mächtige Zellinfiltration der Cutis; sie füllt die Papillen dicht aus bis ans Rete Malpighi und erstreckt sich in Zügen und Haufen in die Tiefe, in die Pars reticularis und oft den Gefässen und Drüsen entlang in die Subcutis hinein. Während die Zellen die Papillen in unregelmässigen Haufen dicht ausfüllen, zeigen sie in den tiefern Lagen sehr oft eine charakteristische Anordnung zu ovalen und rundlichen Knötchen von wechselnder Grösse. Die ver-

schiedensten Arten von Zellen mesodermaler Herkunft beteiligen sich am Aufbau dieser Infiltrationshaufen: fixe Bindegewebszellen, Zellen von epitheloidem Charakter, Rundzellen, polynukleäre Leukocyten und Riesenzellen.

In der Pars papillaris überwiegen im Allgemeinen die Rundzellen, welche manchmal zu grossen kompakten Haufen vereinigt sind. Doch sind auch die fixen Bindegewebszellen an zahlreichen Stellen deutlich in Wucherung begriffen. Hie und da in den einzelnen Schnitten sehr verschieden häufig, nehmen diese Zellen den Charakter von epitheloiden Zellen an: Protaplasma und Kern sind grösser und schwächer tingiert. Wir finden hier auch bereits in verschieden typischer Weise Knötchen ausgebildet. Diese Knötchen haben mit Knötchen bei Tbc sehr weitgehende Aehnlichkeit: sie setzen sich zusammen aus einem peripheren Wall von Rundzellen, aus epitheloiden Zellen und oft sehr zahlreichen typischen Langhans'schen Riesenzellen. Innerhalb der oben beschriebenen Zellhaufen und auch am Aufbau der Knötchen teilnehmend sieht man nicht selten polynukleäre Leukocyten diffus unter den übrigen Zellen zerstreut oder zu sog. Mikroabscessen vereinigt. Sehr spärlich vertreten sind die Plasmazellen und Mastzellen. Gleiche Bildungen, aus denselben Elementen zusammengesetzt treffen wir auch in den tiefen Lagen der Cutis, in der Pars reticularis und Subcutis. Diese Zellinfiltrate sind in zahlreichen Schnitten von ausserordentlicher Mächtigkeit, sodass sie hier die tieferen Lagen der Cutis vollständig ausfüllen. Sie begleiten entweder in langen breiten Zügen Gefässe, Drüsen und Follikel oder aber sie sind auch hier zu runden und ovalen Bildungen vereinigt. Diese Knötchen weisen im Prinzip denselben Bau auf, wie die in der Pars papillaris beschriebenen. Sie setzen sich zusammen aus einem peripheren Leukocytenwall aus viel schwächer tingierten Zellen vom Charakter epitheloider Zellen und gewucherter fixer Bindegewebszellen und vor allem aus oft sehr zahlreichen teilweise geradezu gigantischen Riesenzellen vom Langhans-

schen Typus. Solche Riesenzellen sind auch gar nicht selten ausserhalb der eigentlichen Knötchen in diffusen Infiltraten zerstreut. In manchen Knötchen manifestieren sich deutlich regressive Veränderungen, besonders in den zentralen Partien indem hier die Zellenelemente viel weniger deutlich hervortreten, oft gequollen oder schollig erscheinen und ganze Partien bei der Haemotoxylin-Eosin-Färbung einen verschwommenen Rosaton haben. An andern Stellen wiederum kommt es stellenweise und zwar meist im Zentrum zur eitrigen Metamorphose, indem man zwischen den epitheloiden und lymphoiden Elementen unvermittelt dicht gedrängte Häufchen polynukleärer Leukocyten findet, welche an einigen Stellen sogar die Hauptmasse der Knötchen ausmachen. Es ist höchst wahrscheinlich, dass die grossen im Zentrum vereiterten Tumoren, wie sie oben beschrieben sind, ursprünglich aus solchen Knötchen hervorgehen durch Zunahme der regressiven Veränderungen und schliessliche eitrige Einschmelzung. Die meisten dieser Knötchen sind gut abgegrenzt und isoliert, doch sieht man auch oft, dass mehrere benachbarte Knötchen miteinander in Verbindung treten und so grössere Tumoren von lappigem Bau bilden. Die Lage mancher Knötchen lässt die Entstehung um ein zentrales Gefäss, meist um eine kleine Arterie herum noch deutlich erkennen: bei den meisten aber ist das nicht mehr möglich. An einigen Stellen lässt sich direkt verfolgen, dass der Ursprung des Knötchens in gewucherten Endothelien und Epithelien kapillarer Gefässe zu suchen ist, wie das de Beurmann und Gougerot in schöner Weise bei der Sporotrichose gezeigt haben. Die Gefässe, besonders diejenigen, welche das Zentrum der Zellzüge und Zellhaufen einnehmen, zeigen oft ein stark erweitertes Lumen. An andern Stellen fällt eine oft starke Hypertrophie der Wand auf, an der sich alle Schichten der Wand beteiligen.

Die Bindegewebsfasern, soweit sie nicht durch die Infiltrationsherde ersetzt sind, weisen ausser einer mässigen

Quellung und einer zirkulären Anordnung um die Knötchen herum nichts abnormes auf. Ebensowenig finden sich bei Schweiss- und Talgdrüsen pathologische Veränderungen.

Zusammenfassend können wir sagen, dass wir in der diffus veränderten papillär-hyperkeratotischen infiltrierten Hautpartien, wie sie uns vorwiegend an Handrücken und Ellbogen entgegentreten sowohl in der Epidermis als in der Cutis in allen Schichten Abweichungen vom normalen histologischen Bau finden: in der Epidermis wiegen die proliferativen Vorgänge vor; Para- und vor allem Hyperkeratose an verschiedenen Stellen lokalisiert oder in diffuser Ausbreitung und von grosser Mächtigkeit; Vermehrung und Wucherung der Epidermis, vor allem der Stachelzellschicht mit konsekutiver Verlängerung, Verbreitung, Verästelung der Reteleisten oder aber Verschmälerung der Epidermisleisten auf Kosten der hypertrophischen Papillen. Das sind offenbar die pathologischen Veränderungen, welche das papilläre und verruköse Aussehen dieser Hautpartie bedingen. In der Cutis: charakteristische Bilder einer chronisch-proliferativen Entzündung mit Wucherung der fixen Bindegewebszellen; Bildung mächtiger — in der Pars papillaris mehr diffuser, in der Pars reticularis mehr herd- und strangförmiger — Infiltrationen von ausgesprochenem tuberkuloidem Bau (Riesen-Epitheloid- und Rundzellenknötchen kombiniert mit mehr oder minder ausgedehnten intra- oder extra-nodulären Ansammlungen polynukleärer Leukocyten (sog. Mikroabscesse).

Die eben skizzierten Bilder erinnern ausserordentlich an diejenigen, welche wir von der Sporotrichose (de Beurmann) und von der Hemisporose (Gougerot) her kennen. Wenn wir das charakteristische und typische, dass sich in unsern Präparaten zeigt, kurz zusammenfassend bezeichnen wollen, so kommen wir zum Ausdruck: Kombination von

Bildern eines akut eitrigen Prozesses (vorwiegend in den subkutanen Tumoren) mit tuberkuloiden Veränderungen (vorwiegend in den oberflächlichen verrukösen Partien). Auffallend ist bei unsern Bildern die sehr gute Ausbildung von Knötchen von tuberkuloidem Bau, die Zahl und Grösse der Riesenzellen und der Mangel einer eigentlichen Verkäsung. Wenn etwas das histologische Bild unserer Mykose von bisher beschriebenen Hautprozessen ähnlicher Natur unterscheidet, so ist es der grosse Anteil, den die Epidermis an der pathologischen Veränderung nimmt: Mächtige verruko-papilläre Proliferationsvorgänge. Solche sind in dieser Ausbildung weder bei der Sporotrichose noch bei der Hemisporose beschrieben worden. Wir halten es aber doch für wahrscheinlich, dass es sich bei unserer Mykose nur um sekundäre Veränderungen handelt und dass der primäre Sitz der pathologischen Veränderungen tiefer in der Cutis liegt. Dafür spricht auch der Umstand, dass die Ausbreitung des Prozesses in der Cutis und Subcutis entlang den Lymphspalten und Lymphgefässen vor sich geht. Auch konnten wir mehrmals beobachten, dass sich die papillären Hautherde im Anschluss an perforierte erweichte cutane und subcutane Tumoren ausbildeten und zwar entstanden sie im Grunde oder in der unmittelbaren Umgebung der durch die Perforation geschaffenen Geschwüre.

Der fernere Verlauf der Krankheit lässt sich kurz schildern; er bestätigte, soweit das überhaupt „ex juvantibus“ möglich ist, die Diagnose.

Sobald man über die wahre Natur des Krankheitsprozesses im Klaren war, wurden dem Patienten hohe Dosen von Jodkali (4—8 gr. täglich), verabreicht. Die Wirkung dieser Medikation war eine überaus prompte: Die subcutanen Tumoren wurden zusehends kleiner und waren nach

Verlauf weniger Wochen so ziemlich verschwunden. Nur der Lymphstrang selber blieb noch länger infiltriert und ist noch heute als ziemlich derber Strang durchfühlbar. Weniger gut heilten die papillären Partien; sie wurden zwar alsbald auch flacher und machten vielfach einer glatten, weichen atrophischen Haut Platz. An einigen Stellen jedoch, welche stark hyperkeratotisch waren, erwiesen sich die Veränderungen als hartnäckiger und es musste eine kombinierte Therapie angewendet werden: äusserliche Applikation einer 20% Resorcinzinkpaste und innere Verabreichung von Jodkali.

Einmal wurde versuchsweise die Jodkalitherapie während einiger Wochen unterbrochen: es stellte sich alsbald eine Verschlimmerung des Prozesses ein.

Zur Zeit der Abfassung der vorliegenden Arbeit kann der Patient als nahezu geheilt betrachtet werden; nur einzelne beschränkte Hautpartien (so besonders ein Herd von der Grösse eines Frankenstückes am rechten Handrücken) sind noch etwas verdickt, gerötet und von unebener Oberfläche. Sonst befindet sich der Patient gesund und wohl.

Zusammenfassung.

Aus dem bisherigen geht hervor, dass die Gruppe der Dermatomykosen durch unsere Beobachtung um eine neue Krankheit vermehrt worden ist.

Der Erreger dieser Krankheit unterscheidet sich nach allen morphologischen, kulturellen und Fruktifikationsmerkmalen von sämtlichen bisher beschriebenen pathogenen Hautpilzen leicht und mit Sicherheit. Er gehört nach den Untersuchungen Matruchot's zu den Hypercreaceen und ist seiner Fruktifikationsform wegen als Mastigocladium zu bezeichnen.

Dieser Pilz wächst auf allen gebräuchlichen Nährböden, besonders üppig auf Kohlehydratnährböden, bei Zimmertemperatur; bei Brutschranktemperatur wächst er spärlich

oder gar nicht. Darin stimmt er mit Hemispora stellata überein und unterscheidet sich von Sporotrichum.

Form und Farbe der Reinkulturen sind für den Pilz charakteristisch; sie stellen Rasen oder Platten dar, deren Oberfläche je nach der Wahl des Nährbodens, radiär gewulstet, unregelmässig höckerig oder mit zahllosen starren spitzzulaufenden Papillen und Höckerchen bedeckt ist; letzteres halten wir für besonders charakteristisch. Zum Unterschied von Sporotrichum und Hemispora stellata fehlt in allen Kulturen die Farbstoffproduktion. Statt dessen ist für unsern Pilz typisch die Bildung eines „Reifes", welcher die Oberfläche mancher Kulturen in dünnster Schicht überzieht und von schneeweisser Farbe ist; mikroskopisch setzt er sich zusammen aus ovalen, stark lichtbrechenden zwei bis drei mm Durchmesser haltenden Sporen, nebst wenigen schmächtigen, zopfartig verschlungenen Fäden. Als vorwiegender Typus der Fruchtbildung haben wir kennen gelernt: kettenartig aneinandergereihte Sporen, in der Zahl der Glieder schwankend bis zu 30, 40 und mehr. Die Sporenkette schliesst sich an die Spitze eines Trägers an, der sich aus einem Mutterfaden seitlich abschnürt und von länglich keulenförmiger Gestalt ist. Daneben finden wir auch zu rundlichen Haufen und Klumpen vereinigte Sporenansammlungen, die ganz ähnlichen Trägern aufsitzen.

Die Tierpathogenität des Mastigocladium ist nach unsern bisherigen Untersuchungen nur eine geringe. Doch bedarf diese Frage zu ihrer endgültigen Lösung einer erneuten sorgfältigen Durcharbeitung.

Beim Menschen verursacht unser Pilz, soviel wir bis jetzt wissen, regionär begrenzte Krankheitsprozesse in der Haut und im Unterhautzellgewebe ohne Störung des Allgemeinbefindens. Diese Krankheitsprozesse setzen sich aus zwei Komponenten zusammen:

1. Diffuse Krankheitsherde von papillär-verrukösem Aussehen mit flächenhafter Infiltration und starker Hyperkeratose.
2. Umschriebene, rasch erweichende und zentral perfo-

rierende cutane und subcutane Tumoren, meistens in rosenkranzartiger Anordnung an verdickte Lymphstränge gereiht, häufig aber auch isoliert. Durch die Perforation kommen zentrale, zackige, proliferierende papilläre Geschwüre zu Stande, mit der Tendenz peripherer Ausbreitung.

Die histologischen Veränderungen, welche diesen Krankheitsherden entsprechen, bestehen aus chronisch-proliferierenden tuberkuloiden Gewebsstrukturen mit pathologisch-anatomisch typischen Tuberkeln plus Erscheinungen, wie wir sie bei akuten (Strepto- und Staphylokokken) lokalen Infektionsprozessen treffen (Abscessbildung) und aus proliferativen Vorgängen in der Epidermis.

Die ätiologische Bedeutung der Mastigocladium wird sichergestellt durch:

1. Per exclusionem: durch den negativen Ausfall der Wassermann'schen Lues-Reaktion und der Verimpfung auf Meerschweinchen; durch den histologischen Aufbau; durch das Fehlen irgendwelcher anderer pathogener Pilze oder Bakterien in den Krankheitsherden.

2. Direkt durch die Reinzüchtung des Pilzes aus Material, welches aus geschlossenen Krankheitsherden entnommen wurde; durch das klinische und pathologisch-anatomische Bild (Kombination der verschiedenartigen histologischen Prozesse); durch den Ausfall der Sporoagglutination und durch den Erfolg der Jodkalitherapie.

Wir glauben somit berechtigt zu sein, die durch Mastigocladium hervorgerufene, von uns beschriebene Dermatomykose als eine neue wohlbegründete Krankheit den bisher beobachteten Dermatomykosen anreihen zu dürfen.

Zum Schlusse möchte ich Herrn Dr. Bloch bestens danken für die Anregung zu dieser Arbeit und für die Unterstützung bei der Abfassung derselben; ferner bin ich Herrn Prof. Matruchot für seine Notiz über Mastigocladium zu grossem Dank verpflichtet.